

# TEKNIK IMPLANTASI ENDOVASCULAR ANEURYSM REPAIR PADA PASIEN ANEURISMA AORTA ABDOMINAL DI PUSAT JANTUNG TERPADU RSUP Dr. WAHIDIN SUDIROHUSODO MAKASSAR

Guntur R. Fara<sup>[1]\*</sup>, Marlina<sup>[2]</sup>, Mauritius Bryan Calnares<sup>[3]</sup>  
Universitas Megarezky<sup>[1], [2], [3]</sup>  
Makassar, Indonesia

---

## ARTICLE INFO

### Keywords:

Aneurisma Aorta  
Abdominal,  
Endovascular  
Aneurysm Repair

### Histori Naskah:

Diajukan: 05-09-2024  
Diterima: 10-09-2024  
Dipublikasi: 29-08-2024

---

Email: goen.fk03@yahoo.com  
[mirza10juli@gmail.com](mailto:mirza10juli@gmail.com)  
[mauritiusbrian72@gmail.com](mailto:mauritiusbrian72@gmail.com)

---

## ABSTRACT

Aneurisma Aorta Abdominal merupakan pelebaran yang abnormal dari aorta abdominal defenisi standar dari aorta abdominal adalah diameter melebihi 3,0 cm. Endovascular Aneurysm Repair (EVAR) adalah prosedur invasif non surgery yang digunakan untuk mengatasi atau memperbaiki aneurisma aorta dengan cara memasukan alat pengganti aorta berupa stent graft melalui arteri femoralis dengan bantuan fluoroskopi. Penelitian ini bertujuan untuk mengetahui dan memahami tentang aneurisma aorta abdominal dan teknik serta prosedur dari tindakan endovascular aneurysm repair (EVAR) pada pasien aneurism aorta abdominal. Jenis penelitian ini menggunakan penelitian deskriptif melalui pendekatan studi kasus pada pasien aneurisma aorta abdominal dengan sampel yang diambil sebanyak 2 sampel. Hasil dari tindakan EVAR pada pasien Tn. P dan Tn. M dilaporkan berhasil dan tindakan selesai tanpa komplikasi penyulit. Stent yang digunakan pada kedua pasien stent endurant II 23 mm × 13 mm × 145 mm (main body), 16 mm × 13. Tindakan implantasi endovascular aneurysm repair yang dilakukan pada pasien Tn. P dan Tn. M sesuai dengan standar operasional pemeriksaan (SOP) yang diterapkan pada kedua pasien.

## I. PENDAHULUAN

Penyakit kardiovaskuler adalah penyakit gangguan pada jantung serta pembuluh darah dan merupakan salah satu penyakit penyebab kematian terbanyak di dunia baik negara berkembang maupun negara maju. Faktor resiko penyebab timbulnya penyakit kardiovaskuler terbagi menjadi dua macam yaitu faktor resiko yang dapat diubah dan faktor resiko yang tidak dapat diubah. Faktor resiko yang dapat diubah yaitu pola hidup seperti, kebiasaan merokok, konsumsi alkohol, obesitas, dan pola makan. Faktor resiko yang tidak dapat diubah seperti usia, jenis kelamin, dan riwayat keluarga (Yusuf et al., 2020)



Menurut data World Health Organization (WHO) menunjukkan bahwa 17,9 juta orang meninggal akibat penyakit kardiovaskuler pada tahun 2019, mewakili 32% dari semua kematian global. Dari jumlah kematian tersebut 85% diantaranya disebabkan oleh stroke dan serangan jantung. Lebih dari tiga perempat kematian akibat penyakit kardiovaskuler terjadi di negara dengan penghasilan rendah hingga menengah. Dari 17 juta kematian dini (di bawah usia 70 tahun) akibat penyakit tidak menular pada tahun 2019, 38% disebabkan oleh penyakit kardiovaskuler (World Health Organization, 2020)

Berdasarkan data Riset Kesehatan Dasar (Riskesdas) tahun 2018, prevalensi penyakit jantung berdasarkan diagnosis dokter pada penduduk semua umur di Indonesia sebesar 1,5%, dengan prevalensi penyakit jantung tertinggi di provinsi : Kalimantan Utara 2,2%, Daerah Istimewa Yogyakarta 2,0%. Selain dari ketiga provinsi tersebut ada beberapa provinsi dengan prevalensi penyakit jantung yang cukup tinggi provinsi tersebut ialah : Kalimantan Timur 1,9%, Sulawesi Tengah 1,9%, DKI Jakarta 1,9%, Sulawesi Utara 1,8%, Jawa Barat 1,6%, Jawa Timur 1,6%, Sumatera Barat 1,6 %, Aceh 1,6%. (Riskesdas, 2018).

Aneurisma aorta abdominalis (AAA) merupakan beban kesehatan yang signifikan, terutama di kalangan pria lanjut usia, dengan perkiraan 1,3% kematian disebabkan oleh AAA pada pria berusia 65 hingga 85 tahun di negara-negara maju (Xiao et al., 2021). Prevalensi aneurisma aorta abdominalis berdasarkan perbedaan wilayah: Amerika 2,2%, Eropa 2,5%, Australia 6,7%, Asia 0,5%; perbedaan jenis kelamin: laki-laki 6,0%, perempuan 1,6%; perbedaan usia: 55-64 tahun 1,3%, 65-74 tahun 2,8%, 75-84 tahun 1,2%, usia  $\geq$  85 tahun 0,6% (Hamer, Kivimäki, Gale, & Batty, 2020)

Selama dua dekade terakhir, berbagai masyarakat di seluruh dunia telah banyak berinvestasi dalam metode yang mendukung pedoman praktik klinis, termasuk pengembangan, evolusi, implementasi, dan evaluasinya. Dalam bidang kedokteran kardiovaskular, pendekatan yang berpusat pada pasien telah diterapkan selama lebih dari 30 tahun. Sementara pedoman yang sebagian besar didasarkan pada uji klinis acak (RCT) berfokus pada efek pengobatan rata-rata, dampak pengalaman "di luar RCT" atau "dunia nyata" terhadap pengambilan keputusan masih perlu diklarifikasi dalam analisis mendatang. Di bawah spektrum teoretis ini, berbagai pedoman dan pembaruannya telah diterbitkan selama bertahun-tahun untuk manajemen aneurisma aorta abdominal (AAA) (Laksono & Tahalele, 2020)

Aneurisma aorta abdominal (AAA) adalah pelebaran abnormal aorta abdominal, membawa resiko besar untuk pecahnya aneurisma yang fatal. Definisi standar untuk aneurisma aorta abdominal adalah diameter aorta transversal  $>$  3 cm. Studi lain menggunakan definisi yang berbeda dari 1,5 sampai 2 kali batas normal diameter aorta. Faktor resiko dari aneurisma aorta abdominal seperti merokok, usia  $\geq$  60 tahun, jenis kelamin laki-laki, ras kulit putih (Xiao et al., 2021). Aneurisma aorta abdominal terjadi akibat kegagalan protein struktural (elastin dan kolagen), penyebab dari kegagalan protein ini belum sepenuhnya diketahui. Namun beberapa faktor bisa meningkatkan resiko terjadinya aneurisma aorta abdominal seperti aterosklerosis, usia  $\geq$  60 tahun, lebih sering terjadi pada pria, dan merokok. (Walli-Attaei et al., 2020)

Data Rumah Sakit Dr. Wahidin Sudirohusodo Makassar belum dipublikasikan tentang jumlah pasien dengan diagnosa aneurisma aorta abdominal, namun telah dilakukan analisis dokumen dan wawancara pada salah satu petugas cathlab pada hari rabu 12 juli 2023 bahwa terdapat 1 pasien dengan diagnosa aneurisma aorta abdominal yang dilakukan tindakan Endovascular Aneurysm Repair (EVAR) di tahun 2023. Hal ini dikarenakan jumlah pasien aneurisma aorta abdominal sangat jarang dan banyak yang asimtomatik.

Endovascular Aneurysm Repair (EVAR) adalah salah satu prosedur untuk mengatasi aneurisma abdominal. Endovascular Aneurysm Repair merupakan teknik invasif minimal yang dapat dilakukan dengan anastesi lokal karena hanya membutuhkan paling banyak dua sayatan kecil di selangkangan atau luka akibat tusukan untuk mendapatkan akses arteri femoralis. Jadi tindakan EVAR adalah tindakan untuk mengatasi aneurisma aorta dengan memasukan stent graft sebagai pengganti aorta yang mengalami kerusakan melalui pembuluh darah di daerah femoralis (Rajesh patel et al, 2018).

Peran Teknik Kardiovaskuler dalam prosedur tindakan *Endovascular Aneurysm Repair* (EVAR) pada aneurisma aorta abdominal yaitu mempersiapkan alat hemodinamik siap pakai, memasang alat

elektrokardiogram ekstremitas, menginput data pasien, mendampingi dokter untuk menentukan diameter dan tinggi aneurisma, menentukan *landing zone* dari stent-graft, menentukan jenis stent apa yang akan digunakan.

## II. STUDI LITERATUR

### Penelitian Terdahulu

Pasien dengan aneurisma aorta abdominal (AAA) biasanya diobati dengan perbaikan aneurisma endovaskular (EVAR), yang telah menjadi standar perawatan di banyak rumah sakit untuk pasien dengan anatomi yang sesuai. Bukti klinis menunjukkan bahwa EVAR dikaitkan dengan hasil perioperatif yang lebih baik dan kelangsungan hidup jangka panjang yang serupa dibandingkan dengan operasi terbuka. Namun, sejak uji klinis acak yang memberikan bukti ini dilakukan, teknologi stent graft untuk AAA infrarenal telah dikembangkan lebih lanjut (Fabre et al., 2021).

Peningkatan tersebut meliputi pengurangan profil ukuran, optimalisasi penyegelan dan fiksasi, serta penggunaan kain berpori rendah. Selain itu, teknik pencitraan telah membaik, memungkinkan perencanaan praoperasi yang lebih baik, penempatan stent graft, dan pengawasan pascaoperasi. Dalam beberapa tahun terakhir, stent graft berfenestrasi dan bercabang semakin banyak digunakan untuk menangani aneurisma yang secara anatomi menantang, dan eksperimen dengan penggunaan stent graft di luar label telah dilakukan untuk mengobati pasien yang dianggap tidak layak atau tidak cocok untuk strategi pengobatan lain. Secara keseluruhan, indikasi untuk manajemen endovaskular AAA berkembang untuk mencakup aneurisma yang semakin kompleks dan menantang secara anatomi. Penelitian yang sedang berlangsung dan optimalisasi pencitraan, selain penyempurnaan teknologi stent graft, diharapkan dapat terus memperluas penggunaan EVAR. (Buck, Van Herwaarden, Schermerhorn, & Moll, 2014)

Aneurisma aorta abdominal (AAA) dapat didefinisikan sebagai dilatasi abnormal dan progresif pada aorta abdominal, yang membawa risiko substansial untuk ruptur aneurisma yang fatal. Perbaikan aneurisma endovaskular (EVAR) untuk AAA adalah prosedur endovaskular yang minimal invasif yang melibatkan penempatan stent-graft bifurkasi atau tubular di atas AAA untuk mengecualikan aneurisma dari sirkulasi arteri. Berbeda dengan perbaikan bedah terbuka, EVAR hanya memerlukan sayatan tusukan, waktu prosedur yang lebih singkat, dan pemulihan yang lebih cepat. Meskipun EVAR tampak sebagai solusi menarik dengan banyak keunggulan untuk perbaikan AAA, terdapat persyaratan rinci dan banyak aspek penting yang harus dipahami sebelum prosedur dilakukan (Kim, Yim, Kim, Kang, & Lee, 2019).

EVAR-c sekarang menjadi indikasi umum untuk operasi terbuka aneurisma aorta abdominal. Pasien sering datang secara tidak elektif dan pada interval yang semakin lama setelah prosedur EVAR awal mereka. Meskipun terdapat peningkatan kompleksitas teknis, risiko komplikasi yang lebih rendah dan tingkat kelangsungan hidup yang sebanding dapat diantisipasi ketika pasien dikelola di pusat rujukan aorta dengan volume tinggi. (Jacobs et al., 2022)

## III. METODE

Jenis penelitian yang di gunakan dalam penelitian ini adalah penelitian deskriptif dengan pendekatan study case pada pasien aneurisma aorta abdominal. Sampel yang di gunakan dalam penelitian ini adalah 2 pasien dengan diagnosa aneurisma aorta abdominal yang dilakukan implantasi *Endovascular Aneurysm Repair* (EVAR). Adapun kriteria inklusinya yaitu: (1) Pasien dengan diagnosis aneurisma aorta abdominal yang akan dilakukan implantasi *Endovascular Aneurysm Repair*; (2) Pasien dengan diagnosis aneurisma aorta abdominal yang bersedia dilakukan tindakan implantasi *Endovascular Aneurysm Repair* (EVAR). Kriteria eksklusi yaitu pasien dengan diagnosis aneurisma aorta abdominal yang tidak memiliki data pemeriksaan yang lengkap.

Penelitian ini menggunakan teknik pengambilan sampel purposive sampling, dimana secara khusus sampel dipilih berdasarkan kriteria yang di tentukan berdasarkan tujuan penelitian sehingga

dapat memberikan jawaban mengenai permasalahan penelitian. Penyajian hasil penelitian dituangkan dalam bentuk narasi deskripsi yang menggambarkan teknik implantasi *Endovascular Aneurysm Repair* (EVAR) pada pasien aneurisma aorta abdominal

#### IV. HASIL DAN PEMBAHASAN

Tindakan *Endovascular Aneurysm Repair* (EVAR) merupakan tindakan invasive non surgery yang dilakukan dengan cara memasukan atau pemasangan stent pada aneurisma aorta abdominal dengan panduan fluoroskopi, tindakan ini bertujuan untuk memperbaiki aneurisma agar tidak terjadi ruptur. Tindakan ini dilakukan dengan menggunakan alat berupa stent graft (Haque, 2022)

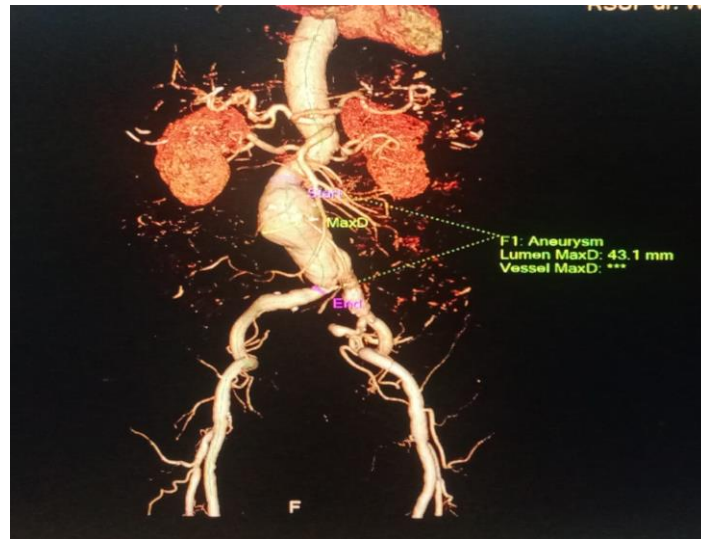
Prosedur tindakan yaitu, 1) dilakukan tindakan aseptik/antiseptik di daerah inguinal kanan dan kiri. 2) anastesi lokal area femoral dengan lidokain 2%. 3) dilakukan sayatan pada area inguinal kemudian puncture arteri femoral kiri dan kanan kemudian dimasukan sheath 6F. 4) masukan wire terumo 0,035” dan kateter (judskin right) melalui arteri femoral kanan menuju aorta abdominalis. 5) kateter (judskin right) dikeluarkan, sheath 6F diganti dengan sentrant sheath 20F. 6) pada arteri femoral kiri masukan wire terumo 0,035” dan kateter (judskin right) sampai aorta abdominal, kateter (judskin right) dikeluarkan, sheath 6F diganti dengan sentrant sheath 18F. 7) masukan pigtail kateter melalui arteri femoral kiri sampai aorta abdominal posisikan pada Th12-L1. 8) atur posisi beam dan meja operasi lalu kunci meja operasi. 9) evaluasi dengan kontras untuk menentukan landing zone distal dan proksimal stent graft (landing zone distal dan proksimal ditandai pada layar monitor). 10) insersi main body stent graft dengan melalui arteri femoral kanan sampai pada titik landing zone proksimal. 11) posisikan main body pada proksimal landing zone, deployment main body stent. 12) buka crown main body. 13) insersi short leg stent graft melalui arteri femoral kiri. 14) dilakukan ballooning pada stent graft, dilakukan evaluasi untuk memastikan stent terpasang dengan baik, setelah dipastikan stent terpasang dengan baik, pull out seluruh system. 15) kontrol pendarahan, luka operasi dicuci dengan kasa basah, jahit sayatan area inguinal. 16) prosedur tindakan selesai.

#### Responden I

- a. Biodata Pasien
  - 1) Nama : Tn. “P”
  - 2) Tanggal Lahir : 22 September 1952
  - 3) Umur : 70 Tahun
  - 4) Nomor RM : 431xxx
  - 5) Jenis Kelamin : Laki-laki
- b. Data Subjektif
  - 1) Keluhan Utama : Nyeri di area perut, lemas
  - 2) Riwayat Penyakit Terdahulu : Hipertensi, Hiperurisemia
  - 3) Riwayat Penyakit Sekarang : hipertensi
- c. Data Objektif
  - 1) Tekanan Darah : 153/97 mmHg
  - 2) Frekuensi Nadi : 68 x/menit
  - 3) Suhu : 36.5 C
  - 4) Frekuensi Nafas : 20 x/menit
  - 5) Berat Badan : 56 kg
  - 6) Tinggi Badan : 160 cm

#### Gambaran MSCT angiografi

Gambaran MSCT angiografi dilakukan sebelum tindakan implantasi EVAR untuk menegakan diagnosa terkait adanya aneurisma aorta abdominal

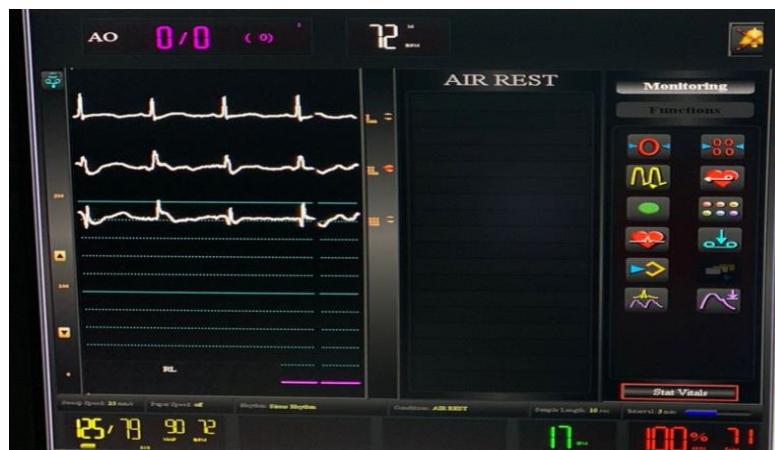

Gambar 1. Mikroskop MSCT Angiografi  
Sumber gambar : Rekam Medis RSWS, 2023

Keterangan gambar : lingkaran putus-putus berwarna putih menunjukkan adanya aneurisma aorta abdominal level infrarenal.

#### Pemantauan hemodinamik

Pemantauan hemodinamik bertujuan untuk memantau hemodinamik pasien selama prosedur tindakan untuk menjaga pasien tetap dalam kondisi stabil.



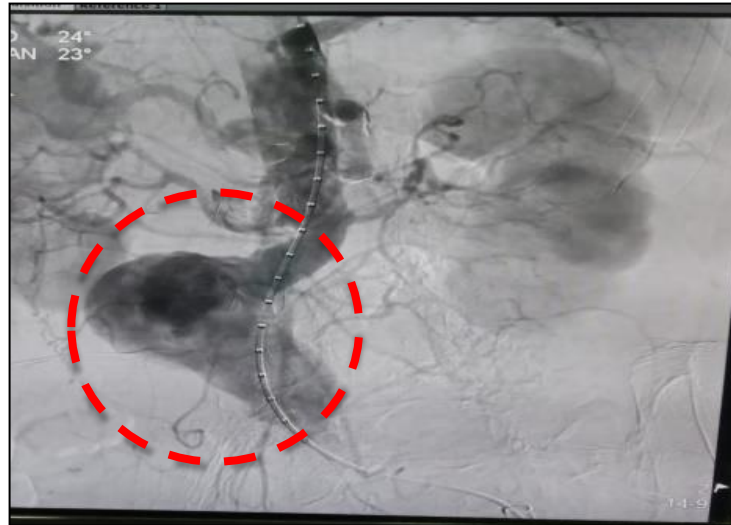Gambar 2. EKG Pre tindakan  
Sumber Gambar: (Rekam Medis RSWS, 2023)

Keterangan gambar : tekanan 125/79 mmHg, nadi 71 x/menit, saturasi oksigen 100%, interpretasi EKG sinus ritme dan tidak terjadi perubahan EKG selama prosedur tindakan.

#### Angiografi pre dan post tindakan

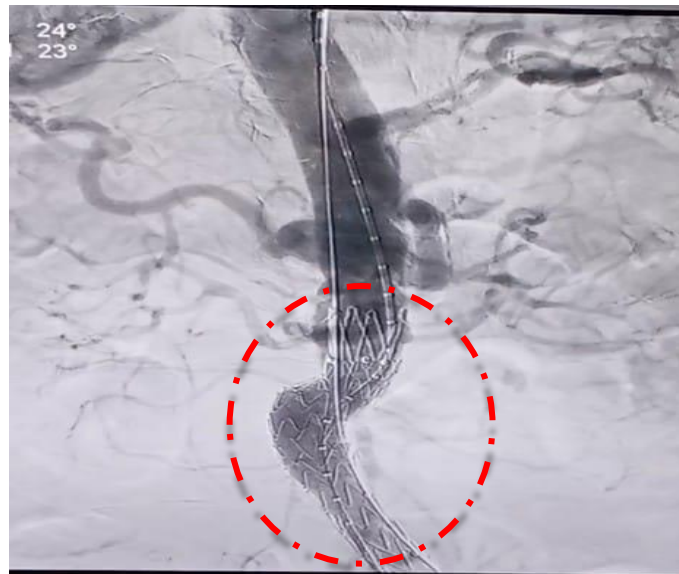
Angiografi pre tindakan bertujuan untuk menentukan landing zone dari aneurisma.





Gambar 3. Angiografi pre tindakan (Rekam Medis RSWS 2023)  
Sumber Gambar: (Rekam Medis RSWS, 2023)

Keterangan gambar : tekanan 125/79 mmHg, nadi 71 x/menit, saturasi oksigen



Gambar 4. Angiografi post tindakan  
Sumber gambar: (Rekam Medis RSWS, 2023)

Keterangan gambar : garis putus-putus merupakan gambar dari keberhasilan pemasangan stent.

Pada pasien Tn. P, jenis kelamin laki-laki, berumur 70 tahun yang datang di IGD Pusat Jantung Terpadu RSWS dengan keluhan sering merasakan nyeri di area perut kanan, nyeri di area punggung menjalar hingga kedua kaki, sering mual dan muntah, serta sering lemas. Pada pemeriksaan fisik didapatkan adanya pembesaran area abdominal, ditemukan adanya denyutan di area abdominal dan

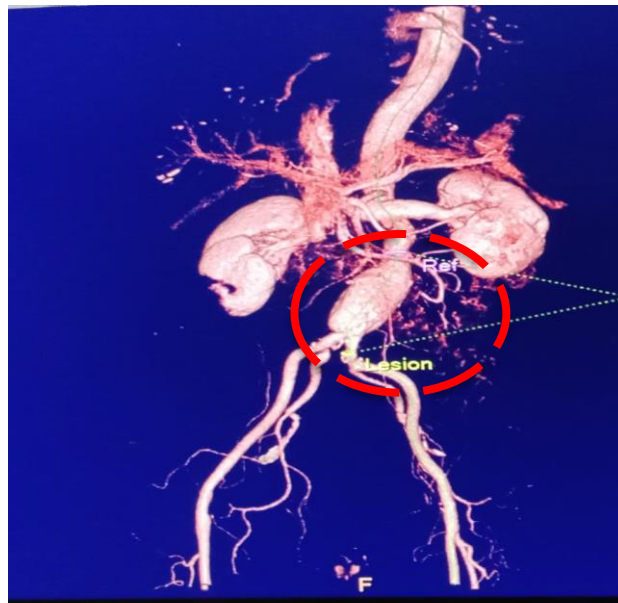
didiagnosa aneurisma aorta abdominal tetapi direkomendasi untuk pemeriksaan lanjutan. Pada pemeriksaan MSCT scan ditemukan tampak dilatasi aneurisma aorta abdominal bentuk sakular pada level aorta abdominal infrarenal hingga bifurcatio dengan ukuran 35 mm – 43,1 mm dan maksimal diameter aneurisma 43,1 mm, tidak ditemukan thrombus, diputuskan untuk dilakukan tindakan EVAR non surgery dengan menggunakan stent endurant II 23 mm × 13 mm × 145 mm (main body) mm dan 16 mm × 13 mm × 82 mm serta stent terpasang dengan baik dan tidak terjadi komplikasi selama prosedur tindakan.

### Responden II

- a. Biodata Pasien
  - 1) Nama : Tn. "M"
  - 2) Tanggal Lahir : 12 Juni 1956
  - 3) Umur : 67 Tahun
  - 4) Nomor RM : 621xxx
  - 5) Jenis Kelamin : Laki-laki
- b. Data Subjektif
  - 1) Keluhan Utama : nyeri di area abdominal
  - 2) Riwayat Penyakit Terdahulu : Hipertensi, hipokalemia
  - 3) Riwayat Penyakit Sekarang : hipertensi
- c. Data Objektif
  - 1) Tekanan Darah : 140/88 mmHg
  - 2) Frekuensi Nadi : 53 x/menit
  - 3) Suhu : 36.5 C
  - 4) Frekuensi Nafas : 20 x/menit
  - 5) Berat Badan : 52 kg
  - 6) Tinggi Badan : 157 cm

### Gambaran MSCT Angiografi

Pemeriksaan MSCT Angiografi sebelum implantasi EVAR bertujuan untuk menegakan diagnosa dan untuk menentukan tindakan apa yang akan dilakukan selanjutnya.

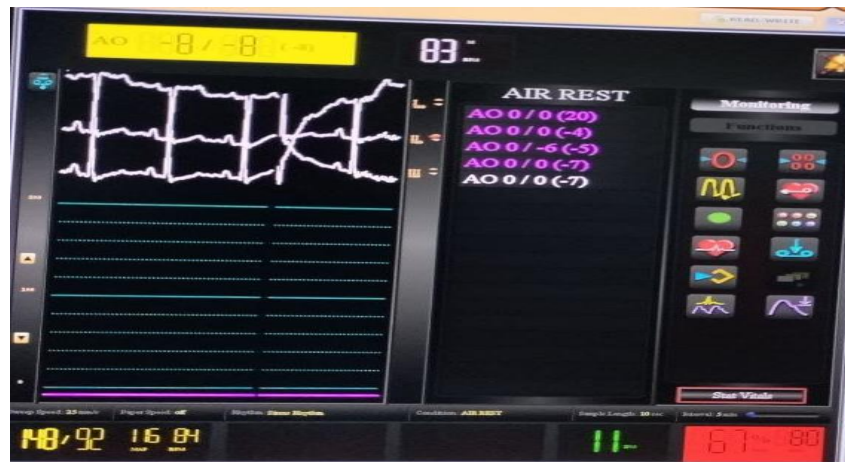

**Gambar 5. MSCT Angiografi**  
**Sumber gambar:** (Rekam Medis, RSWS 2023)

Keterangan gambar: lingkaran putus-putus berwarna merah menunjukkan adanya aneurisma aorta abdominal bentuk fusiform pada level aorta abdominal infrarenal hingga bifurcatio dengan ukuran 35 mm – 38 mm dan maksimal diameter aneurisma 38 mm, tidak ditemukan adanya thrombus.

### Pemantauan hemodinamik

Pemantauan hemodinamik bertujuan untuk memantau hemodinami pasik dan menjaga agar kondisi pasien tetap stabil.

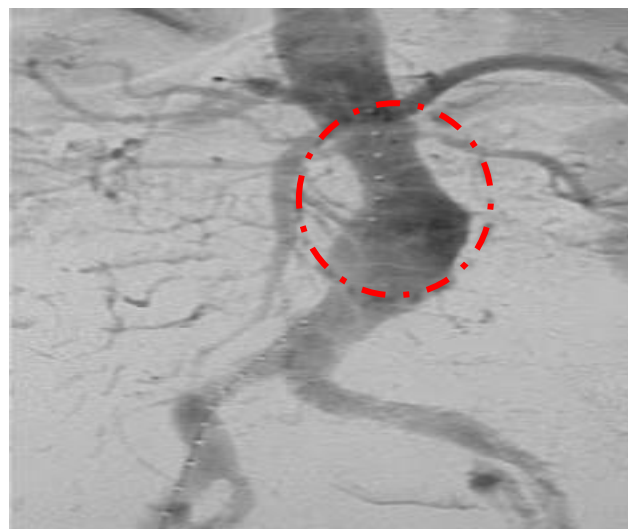


**Gambar 6. Pemantauan hemodinamik**  
**Sumber gambar:** (Rekam Medis RSWS, 2023)

Keterangan gambar: tekanan 148/92, nadi 80 x/menit, saturasi oksigen 67%, gambaran EKG sinus ritme dan tidak terjadi perubahan EKG selama prosedur tindakan.

### Angiografi pre dan post tindakan

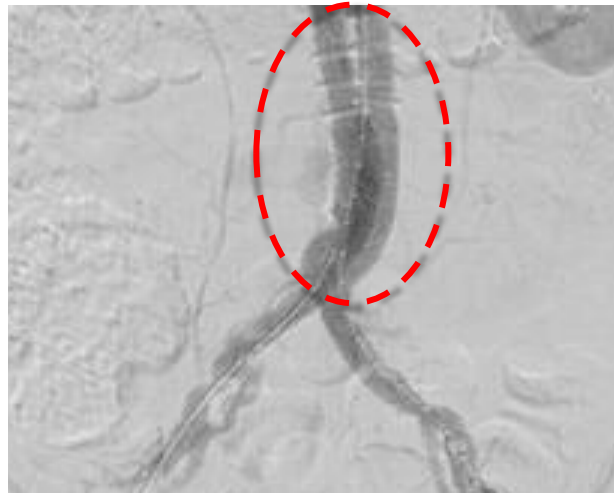
Angiografi pre tindakan bertujuan untuk menentukan *landing zone* dari stent graft.





**Gambar 7.** Angiografi pre tindakan  
**Sumber:** (Rekam Medis RSWS 2023)

Keterangan gambar : garis putus-putus merah merupakan lokasi aneurisma aorta abdominal.



**Gambar 8.** Angiografi post tindakan  
**Sumber Gambar:** (Rekam Medis RSWS, 2023)

Keterangan gambar : stent terpasang baik tidak ditemukan adanya thrombus.

Pada pasien Tn. M jenis kelamin laki-laki dengan berumur 67 tahun datang ke IGD Pusat Jantung Terpadu RSWS dengan keluhan sering merasakan nyeri di area abdominal, nyeri tidak sampai ke punggung dan sering merasa lelah. Pada pemeriksaan fisik tidak didapatkan adanya pembesaran area abdominal, ditemukan adanya denyutan di area abdominal dan didiagnosa aneurisma aorta abdominal tetapi direkomendasi untuk pemeriksaan lanjutan. Pada pemeriksaan MSCT angiografi Tampak dilatasi aneurisma aorta abdominal bentuk fusiform pada level aorta abdominal infrarenal hingga bifurcatio dengan ukuran 35 mm – 38 mm dan maksimal diameter aneurisma 38 mm, tidak ditemukan adanya thrombus, diputuskan untuk dilakukan tindakan EVAR non surgery dengan menggunakan stent endurant II 23 mm x 13 mm x 145 mm (main body) dan 16 mm x 13 mm x 82 mm serta didapatkan hasil stent terpasang dengan baik, tidak terjadi komplikasi selama prosedur tindakan.

Tindakan EVAR non surgery diperlukan pada pasien yang mengalami aneurisma aorta abdominal karena tindakan ini berguna untuk mencegah terjadinya pembesaran pada aneurisma sehingga tidak terjadi ruptur. Dalam pemasangan stent graft pada tindakan EVAR ada beberapa teknik untuk menentukan landing zone dari stent graft yaitu, landing zone proksimal 10 mm – 15 mm di bawah arteri renalis, diameter < 30 mm, tidak terdapat trombus, dan dalam penempatan stent graft proksimal tidak boleh ditempatkan tepat di area aneurisma,. Landing zone distal panjang minimal 10-15 mm dan diameter < 20 mm.

Pada pasien pertama dan kedua didapatkan hasil setelah tindakan tidak terjadi komplikasi tindakan. Berdasarkan penelitian yang saya lakukan dan didukung dengan penelitian yang relevan dengan penelitian dari (Elliot L. dkk 2002) ada 253 pasien di Inggris dengan diagnosa aneurisma aorta abdominalis yang ditindaki dengan EVAR. Penelitian ini membahas terkait keberhasilan setelah tindakan EVAR, dari 253 pasien sebanyak 6% yang terjadi komplikasi terkait tindakan EVAR.

Penanganan pada AAA bertujuan untuk mencegah pecahnya dinding aorta. Prosedur alternatif tanpa operasi terbuka adalah perbaikan aorta endovaskular (EVAR) menggunakan prostesis.

Diharapkan melalui metode EVAR, angka kematian dan morbiditas akibat AAA dapat dikurangi (Sebayang & Hidayat, 2020).

Aneurisma aorta abdominal dapat dikelola secara medis atau bedah, tergantung pada gejala pasien serta ukuran dan laju pertumbuhan aneurisma. Penanganan medis sesuai untuk pasien tanpa gejala dan aneurisma yang lebih kecil, termasuk penghentian penggunaan tembakau dan terapi untuk mengurangi risiko kardiovaskular. Penanganan bedah, yang mencakup perbaikan aneurisma secara terbuka dan endovaskular, diindikasikan ketika diameter aneurisma 5,5 cm atau lebih besar pada pria dan 5,0 cm atau lebih besar pada wanita (Haque, 2022)

EVAR-c sekarang menjadi indikasi umum untuk OAR, dan pasien sering kali datang dalam keadaan darurat pada interval yang semakin lama setelah EVAR awal mereka. Meskipun kompleksitas teknis meningkat, risiko komplikasi yang menurun dan kelangsungan hidup yang sebanding dapat diantisipasi ketika pasien ditangani di pusat rujukan aorta dengan volume tinggi. Di era menurunnya volume OAR, temuan ini menyoroti kekhawatiran yang berkembang seputar kompetensi dan keahlian dalam bedah aorta, yang semakin menekankan perlunya pengembangan inisiatif khusus yang komprehensif dan spesifik untuk prosedur guna mengoptimalkan penggunaan EVAR dan OAR yang tepat dan seimbang dalam penanganan AAA secara nasional (Jacobs et al., 2022)

## V. KESIMPULAN

Aneurisma aorta abdominal merupakan pembesaran yang abnormal dari aorta abdominal dengan diameter > 3 cm. Hipertensi merupakan salah satu faktor resiko dari aneurisma aorta abdominal.

Implantasi endovascular aneurysm repair pada pasien aneurisma aorta abdominal merupakan prosedur tindakan non surgery yang bertujuan untuk memperbaiki aneurisma aorta abdominal. Tindakan implantasi endovascular aneurysm repair yang dilakukan pada pasien Tn. P dan Tn. M sesuai dengan standar operasional pemeriksaan (SOP) yang diterapkan pada kedua pasien.

Hasil implantasi endovascular aneurysm repair pada Tn. P dan Tn. M berhasil dan tindakan selesai tanpa komplikasi penyulit. Stent yang digunakan pada kedua pasien Tn. P dan Tn. M yaitu stent endurant II 23 mm × 13 mm × 145 mm (main body) dan 16 mm × 13 mm × 82 mm (short leg)

## VI. REFERENCES

- Buck, D. B., Van Herwaarden, J. A., Schermerhorn, M. L., & Moll, F. L. (2014). Endovascular treatment of abdominal aortic aneurysms. *Nature Reviews Cardiology*, 11(2), 112–123. <https://doi.org/10.1038/nrcardio.2013.196>
- Fabre, D., Mougin, J., Mitilian, D., Cochenec, F., Garcia Alonso, C., Becquemin, J. P., ... Haulon, S. (2021). Prospective, Randomised Two Centre Trial of Endovascular Repair of Abdominal Aortic Aneurysm With or Without Sac Embolisation. *European Journal of Vascular and Endovascular Surgery*, 61(2), 201–209. <https://doi.org/10.1016/j.ejvs.2020.11.028>
- Hamer, M., Kivimäki, M., Gale, C. R., & Batty, G. D. (2020). Lifestyle Risk Factors for Cardiovascular Disease in Relation to COVID-19 Hospitalization: A Community-Based Cohort Study of 387 , 109 Adults in UK Division of Surgery and Interventional Sciences , Faculty Medical Sciences , University College London , L. *Brain, Behaviour and Imunity*, 1–11.
- Haque, K. (2022). Abdominal aortic aneurysm. *American Academy of Family Physicians*, 106(2), 423–435. [https://doi.org/10.1007/978-1-84996-471-5\\_27](https://doi.org/10.1007/978-1-84996-471-5_27)
- Jacobs, C. R., Scali, S. T., Khan, T., Cadavid, F., Staton, K. M., Feezor, R. J., ... Huber, T. S. (2022). Endovascular aneurysm repair conversion is an increasingly common indication for open abdominal aortic aneurysm repair. *Journal of Vascular Surgery*, 75(1), 144–152.e1. <https://doi.org/10.1016/j.jvs.2021.07.121>

- Kim, H. O., Yim, N. Y., Kim, J. K., Kang, Y. J., & Lee, B. C. (2019). Endovascular aneurysm repair for abdominal aortic aneurysm: A comprehensive review. *Korean Journal of Radiology*, 20(8), 1247–1265. <https://doi.org/10.3348/kjr.2018.0927>
- Laksono, G. A., & Tahalele, P. L. (2020). A Systematic Overview Of Abdominal Aortic Aneurysm (AAA). *Journal Widya Medika Junior*, 2(1), 75–85. <https://doi.org/10.33508/jwmj.v2i1.2338>
- Riskesdas, K. (2018). Hasil Utama Riset Kesehatan Dasar (RISKESDAS). *Journal of Physics A: Mathematical and Theoretical*, 44(8), 1–200. <https://doi.org/10.1088/1751-8113/44/8/085201>
- Sebayang, A. N. O., & Hidayat, N. A. (2020). Endovascular Aortic Repair (EVAR) Method in The Management of Abdominal Aortic Aneurysm. *SCRIPTA SCORE Scientific Medical Journal*, 2(1), 53–57. <https://doi.org/10.32734/scripta.v2i1.3530>
- Walli-Attaei, M., Joseph, P., Rosengren, A., Chow, C. K., Rangarajan, S., Lear, S. A., ... Yusuf, S. (2020). Variations between women and men in risk factors, treatments, cardiovascular disease incidence, and death in 27 high-income, middle-income, and low-income countries (PURE): a prospective cohort study. *The Lancet*, 396(10244), 97–109. [https://doi.org/10.1016/S0140-6736\(20\)30543-2](https://doi.org/10.1016/S0140-6736(20)30543-2)
- World Health Organization. (2020). *The Top 10 Causes of Death Globally*. *Who*. Retrieved from <https://www.who.int/news-room/fact-sheets/detail/the-top-10-causes-of-death>
- Xiao, J., Borné, Y., Bao, X., Persson, M., Gottsäter, A., Acosta, S., & Engström, G. (2021). Comparisons of Risk Factors for Abdominal Aortic Aneurysm and Coronary Heart Disease: A Prospective Cohort Study. *Angiology*, 72(1), 24–31. <https://doi.org/10.1177/0003319720946976>
- Yusuf, S., Joseph, P., Rangarajan, S., Islam, S., Mente, A., Hystad, P., ... Dagenais, G. (2020). Modifiable risk factors, cardiovascular disease, and mortality in 155 722 individuals from 21 high-income, middle-income, and low-income countries (PURE): a prospective cohort study. *The Lancet*, 395(10226), 795–808. [https://doi.org/10.1016/S0140-6736\(19\)32008-2](https://doi.org/10.1016/S0140-6736(19)32008-2)